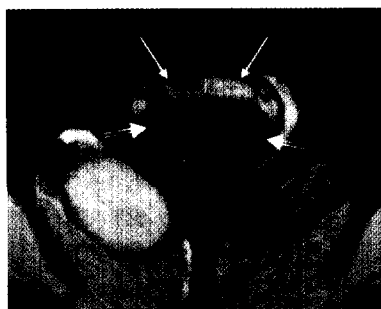


MR-Tomographie des Penis  
in axialer Ordnung  
(Artikel auf Seite 16)



## Editorial

Urologe als Geburtshelfer ..... 3

## Urologie international

**Hormon-Therapie beim Prostata-CA**  
Wie hoch ist das Risiko einer sekundären  
Osteoporose? ..... 5

### TUR-P

Sedoanalgesie ist eine gute  
Anästhesie-Alternative ..... 6

### Benigne Prostatahyperplasie

Weniger irritative Symptome durch  
Mikrowellenthermotherapie (TUMT) ..... 6

## Übersicht

### Urolithiasis

Machen Stoffwechseluntersuchungen  
noch einen Sinn? ..... 8

## Blickpunkt Praxis

### PSA im Speziallabor

Rechtsfragen zur GOÄ-Abrechnung ..... 12

## Interview

### Prostatakarzinom

Fortschritte in der Strahlentherapie ..... 14

## Kasuistik

### Penisfraktur

Differenzialdiagnose durch  
Magnetresonanztomographie ..... 16

## Prisma

### Prostatakarzinom

Neue Option zur Chemoprävention ..... 17

### Behandlung der erektilen Dysfunktion

Erste zentral wirksame Therapie bei  
Erektionsstörungen ..... 18

Impressum ..... 18

*extracta*  
**urologica**  
*fragt*

**?**

Bei Kindern mit nicht tastbarem Hoden wird eine laparoskopische Diagnostik empfohlen. Hat die Laparoskopie eine HCG-Behandlung für diese Kinder überflüssig gemacht?

1. Ja
2. Nein
3. Nur bei Kindern unter zwei Jahren.

*Antwort auf Seite 11*