

INHALT

3/2001

■ AKTUELLES

Gesundheitswesen: Neue Köpfe.....	S. 6
Gesundheitswesen: Leistungsausgaben der Krankenkassen nur geringfügig gestiegen.....	S. 6
Kongresse: AAD auf Erfolgskurs	S. 6
Praxismanagement: Leistungsprofil im Internet.....	S. 7
Neues auf der AAD 2001:.....	S. 66

■ FACHBEITRAG

Orthokeratologie (Methode, Indikation, Erfahrungen)....H.W. Roth	S. 8
Lysetherapie bei retinalen Gefäßverschlüssen - Eine aktuelle Übersicht	L. -O. Hattenbach, B. Kacer un F. H. J. Koch.....S. 24
Clear Lens Extraction und Implantation einer multifokalen HKL.....	S. Groß, H. B. Dick, O. Schwenn und N. Pfeiffer
	S. 34

■ FORTBILDUNG

Refraktive Chirurgie - LASIK-Variationen	G. Gross.....S. 54
--	--------------------

■ PRODUKTE/PREISE

Marktübersicht Ophthalmoskope	S. 42
-------------------------------------	-------

■ KLINIKPORTRAIT

Die Universitäts-Augenklinik Münster	G. Gross.....S. 61
--	--------------------

■ PHARMAFORSCHUNG AKTUELL

Glaukomtherapie mit Pilokarpin plus Metipranolol.....V.P. Elichev, L.K. Maschetova,	I.B. Alekseev, H.B. Martinova, V.N. Usacher und H. Allmeier.....S. 48
---	---

■ KONTAKTLINSEN

Fremdkörperreiz durch Eiweißreste am Kontaktlinsenrand H. W. Roth.....	S. 60
--	-------

■ BERUFSPOLITIK

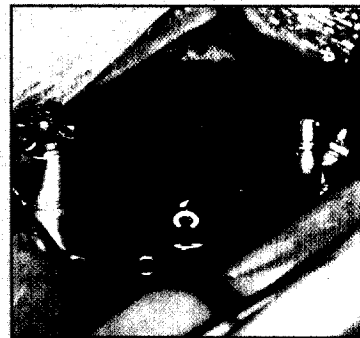
Perspektiven der Ophthalmologie an Universitäts-Augenkliniken	G. Gross.....S. 18
---	--------------------

STÄNDIGE RUBRIKEN

Liebe Leser	H.W. Roth	4
Buchbesprechung		72
Kaleidoskop.....		72
Industrienachrichten		73
Inserentenverzeichnis.....		74
Kleinanzeigen		74
Veranstaltungs-Kalender.....		75
Jahresrückblick 2000		76
Vorschau 4/2001.....		78


LASIK-Variationen

An der Mainzer Universitäts-Augenklinik wurde bei refraktiven Eingriffen per LASIK ein Mikrokratom (Supratom) eingesetzt. Voraussetzung ist eine ausführliche präoperative Diagnostik. Schnittkomplikationen und wesentliche postoperative Komplikationen wurden nicht beobachtet. Die refraktiven Ergebnisse waren stabil. Den Bericht von G. Gross zu diesem Thema finden Sie ab S. 54.



Kontaktlinsen

Tränenmangel führt zu vermehrten Ablagerungen von Eiweiß- und Zelldetritus der Binde- und Hornhaut auf der Kontaktlinsenvorderfläche. Folge ist ein störendes Fremdkörpergefühl beim Träger der Linsen. Dieser muss darauf hingewiesen werden, dass bei solchen Ablagerungen eine intensivere Reinigung der Linsen, z.B. mit einem zusätzlichen Enzymreiniger, notwendig ist. Dazu unser Beitrag auf S. 60.



Die neue Gesundheitsversicherung (GKV) (SPD) will neue Beiträge einführen. Die Gesundheitsversicherer. Eventuell sollen sogar die Budgets fallen (s. S. 6).

Titelbild

Die Abbildung auf der Titelseite zeigt eine Lappenrand-Retraktion mit Epithelinvasion am 1. postoperativen Tag nach LASIK. Foto: H. Molinari (Sao Paulo).