

# INHALT

## 1/2001

### ■ AKTUELLES

- Gesundheitswesen: Augencheck mit Gutschein .....S. 6  
 Infektionskrankheiten: BSE - Potentielle Gefahr auch in  
 Augenarztpraxen .....S. 6  
 Arzt und Recht: Berufsunfähigkeit eines Arztes .....S. 7  
 - Farbe für Ärzte.....S. 7  
 - Wo klagt der Arzt sein Honorar ein? .....S. 7

### ■ FACHBEITRAG

- Kontaktlinse versus Lasik - (noch) eine Alternative in  
 heutiger Zeit? .....C. Berzas .....S. 18  
  
 Kathodenstrahl-Bildschirme: Der Einfluss ihrer Technologie auf das  
 Sehvermögen und die subjektive Bewertung von Beschäftigten  
 .....W. Hanne.....S. 46

### ■ FORTBILDUNG

- Therapie von retinalen Venenastverschlüssen .....G. Gross .....S. 8  
  
 Diagnostik und Therapie von Augentumoren.  
 Zum Stellenwert der Positronenemissionstomographie.....  
 .....W. Buschmann.....S. 12  
  
 Messungen mit dem Autorefraktometer bei  
 verschiedenen Intraokularlinsen .....G. Gross.....S. 25  
  
 Studie: Erfahrungen mit Verteporfin.....G. Gross.....S. 37

### ■ DRITTE WELT

- Das Mettu Karl Hospital .....H. Trojan.....S. 41

### ■ PRODUKTE/PREISE

- Marktübersicht Tonometer/Non-Contact-Tonometer .....S. 30

### ■ KONTAKTLINSEN

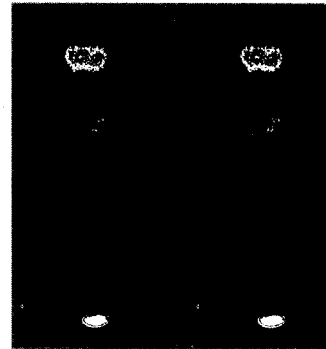
- Herpes simplex Blepharitis  
 beim Kontaktlinsenträger .....H.W. Roth.....S. 52

### STÄNDIGE RUBRIKEN

- Liebe Leser .....H.W.Roth .....S.4  
  
 Industrie-Nachrichten.....S.53  
 Inserentenverzeichnis .....S.56  
 Kleinanzeigen .....S.56  
 Veranstaltungskalender .....S.57  
 Vorschau 2/01.....S.58

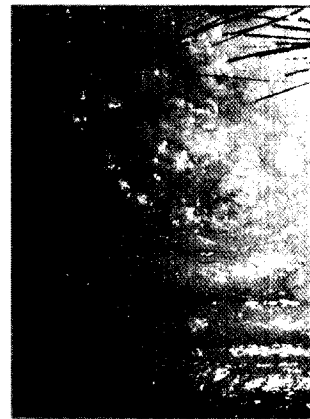
### Diagnostik von Augentumoren

Der Stellenwert der Positronenemissionstomographie (PET) für die Augenheilkunde bei der Diagnostik von Augentumoren ist noch nicht abzuschätzen. Es zeichnet sich jedoch ab, dass bei bestimmten Indikationen mittels PET ab einer gewissen Tumorgroße sicher zwischen benignen und malignen Veränderungen unterschieden werden kann. Mehr zu diesem Thema ab S. 12 in einem Bericht von W. Buschmann.



### Kontaktlinsen

Herpes simplex Infektionen sind häufig auch am Auge zu beobachten. Dabei besteht die Gefahr, dass die Manifestation am Lid mit einer Allergie verwechselt und mit Kortisonsalbe therapiert wird. Der Erreger der Herpes simplex Blepharitis wird von Kontaktlinsenträgern bei der Manipulation mit ihren Sehhilfen gerne von anderen Körperregionen ans Auge verschleppt. Die Behandlung muss mit einem Virustatikum erfolgen. Dazu unser Bericht auf S. 52.



**BSE wird ein Thema in Augenarztpraxen. Die Erreger können sich auch in der Tränenflüssigkeit befinden (s. S. 6).**

### Titelbild

Die Abbildung zeigt Augenstrukturen (Pigmentschaden) im subretinalen Raum, die mittels Endoskopie sichtbar gemacht werden. Ein ausführlicher Bericht dazu ist in Planung. Foto: F. Koch (Frankfurt/M.).