

INHALT

11/2000

■ AKTUELLES

- Prozesse: Fall Schottdorf jetzt vor Gericht.....S. 6
- Kontaktlinsenverordnung: BVA sieht Verleumdungskampagne der Augenoptiker.....S. 6
- Arzt und Recht: Beschwerdefreier Durchblick mit Bildschirmbrille.....S. 7

■ FACHBEITRÄGE

- Der Keratokonus: Diägnose, Ätiologie und Therapie.....
.....H.W. Roth und M. Vegh Szeged.....S. 14
- Der Waterjet als ophthalmochirurgisches Instrument.....
.....Dr. F. Wilhelm.....S. 21
- Klinik und Therapie des Clusterkopfschmerzes
.....A. Heinze, Katja Heinze-Kuhn und H. Göbel.....S. 35
- Ein neues Gleitsichtglas von Carl ZeissW.D. Bockelmann.....S. 41

■ FORTBILDUNG

- Die Fuchs'sche EndotheldystrophieG. Gross.....S. 8
- Derzeitige Therapiemöglichkeit der AMDH. Trojan.....S. 30

■ KLINIKPORTRAIT

- Die Universitäts-Augenklinik Göttingen.....G. Gross.....S. 38

■ PRODUKTE/PREISE

- Marktübersicht „Rund um den OP“S. 47

■ KONTAKTLINSEN

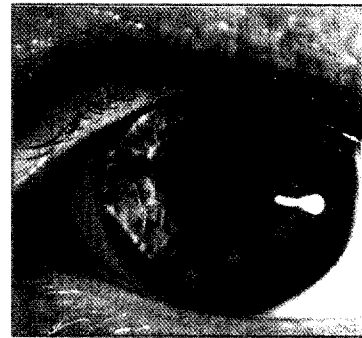
- Fremdkörperablagerungen auf weicher LinseH.W. RothS. 60

STÄNDIGE RUBRIKEN

- Liebe LeserH.W. Roth4
- Industrie-Nachrichten61
- Inserentenverzeichnis64
- Kleinanzeigen64
- Veranstaltungs-Kalender.....65
- Vorschau 12/2000.....66

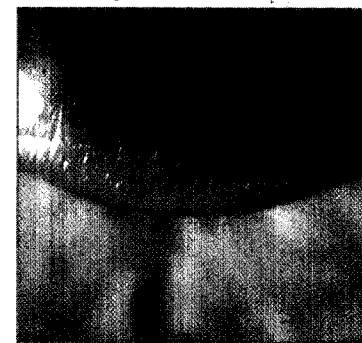Keratokonius

Ist der zentrale oder parazentrale Teil der Hornhaut verdünnt und aufgestellt, hat man es mit dem klassischen Krankheitsbild des Keratokonus zu tun. Das Hornhautzentrum wird verändert und verformt, eine scharfe Abbildung auf der Netzhaut ist nicht mehr möglich. Unseren Bericht über Diagnose, Ätiologie und Therapie des Keratokonus finden Sie ab S. 14.



Kontaktlinsen

Anamnestisch finden sich bei Patienten mit sekundärem Tränenmangel kaum die klassischen Symptome eines Trockenen Auges. Auch die Voruntersuchungen zur Kontaktlinsenanpassung bringen meist keine Störfaktoren zu Tage. In trockener Umgebung und bei Abnahme der Blinkfrequenz kann es aber über eine erhöhte Evaporationsrate der Tränenflüssigkeit zu einer Überkonzentration von Proteinen und Salzen in der präkornealen Tränenflüssigkeit kommen. Folge: Kontaktlinsen können auf der Kornea festkleben. Bericht S. 60.



Im Strafprozess gegen den Laborarzt Schottdorf werden derzeit Mitglieder des Vorstandes der KV Bayern als Zeugen vernommen. Schottdorf soll die bayerischen Kassenärzte um 17 Millionen Mark betrogen haben (s. S. 6)

Titelbild

Unser Titelbild zeigt einen Keratokonus Typ A 3, mit unzureichend sitzender Sklerallinse, Visus 0.6. Dazu unser Beitrag ab S. 14. Foto: H.W. Roth, Ulm