

4/2000

AKTUELL
DIAGNOSTIK

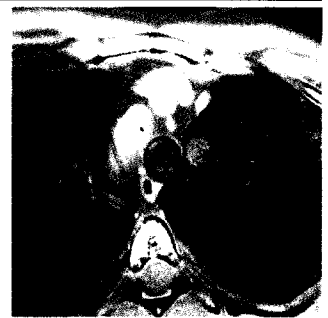Editorial Messen ist nicht das Maß aller Dinge
K.-W. Hirsch – Seite 3

3




Neue Verfahren **Radiologie • 3D-Rekonstruktion**
Farbkodierte Volumenrekonstruktion zur 3D-Darstellung von Schnittbilddaten
C. Vollmar, U. Szeimies, T. Pfluger, K. Hahn – Seite 7

7



Klinische Forschung **Dermatologie • Sonographie • Haut**
Farbdopplersonographie bei Hauttumoren
R.-J. Schröder, M. Zlowodski, N. Hidajat, D. Schlums, J. Mäurer, R. Felix – Seite 13

13



Röntgendiagnostik • Quiz
Fall des Monats
D. Bartelt – Seite 19

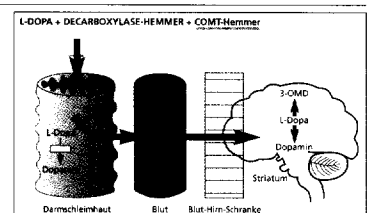
19



THERAPIE


Allgemeine Fortbildung **Neurologie • Gehirn**
Morbus Parkinson – Was leisten COMT-Hemmer?
S. Schwenkenbecher, E. Schneider – Seite 21

21



Innere Medizin • Unterschenkel
Ulcus cruris venosum
K. Meyne – Seite 25

25



Kardiologie • Herz
Die isolierte systolische arterielle Hypertonie (ISH)
R. Griebenow – Seite 31

31

