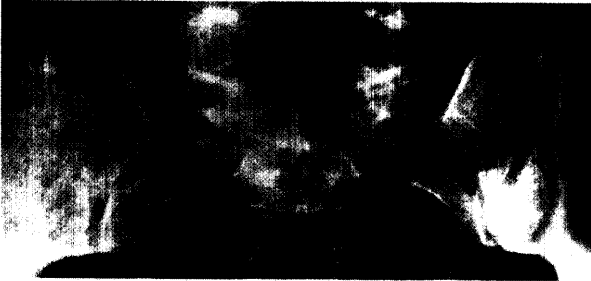

Nächtliche Kreuzschmerzen **29**

Abb.: Dählmann/Bandick, Springer 1995



Ihr Patient berichtet über chronische nächtliche, tief sitzende Kreuzschmerzen, die in Gesäßmuskulatur, Leiste und Oberschenkel ausstrahlen – die typische Anamnese bei Sakroiliitis. Die geschilderten Beschwerden sind ein Leitsymptom seronegativer Spondylarthropathien, die sehr viel häufiger sind als bisher gedacht. Über Diagnostik und Therapie informiert unser Schwerpunkt.

So bändigen Sie rebellische Beine **46**

Zwischen zwei und zehn Prozent der Bevölkerung leiden am Restless-Legs-Syndrom. Erholsamer Schlaf ist für die Betroffenen oft nicht mehr möglich. In unserer FdM-Tabelle erfahren Sie, wie Sie das Leiden korrekt diagnostizieren, und in welchen Fällen welche Therapeutika zum Einsatz kommen sollten.

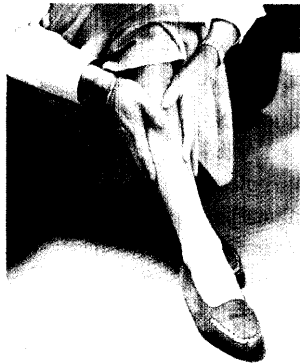

Foto: Superbild

- 42 — Diabetisches Fußsyndrom – Möglichkeiten der Antibiotikatherapie**
Seminar von F. X. Hierl, München
- 45 — PSA – Wächter der Prostata**
Prostatakarzinom frühzeitig erkennen
Seminar v. K. Janssen, Solingen-Ohligs
- 46 — FdM-Tabellen für die Praxis**
Restless-Legs-Syndrom
Von K. Stiasny, W. H. Oertel, Marburg
- 49 — Diagnose-Quiz**
Infarktpatient mit plötzlicher Dyspnoe
Von P. Stiefelhagen, Hachenburg

UNTERNEHMEN ARZTPRAXIS

- 51 — Standpunkt**
Kassen ziehen falsche Schlüsse
- 51 — Arzneimittelbudget „ein voller Erfolg“**
Die Politik feiert sich selbst
- 52 — Der Mutterschutz hat auch Grenzen**
Ihre Helferin ist schwanger und die Praxis steht Kopf

RUBRIKEN

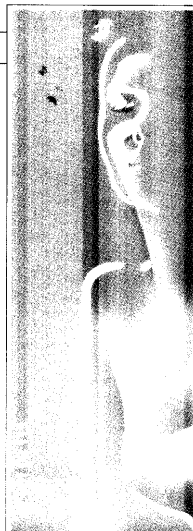
- 49 — Impressum**
- 53 — Pharmaforum**
- 57 — Insel**

BEILAGE

Rhino Klartext Nr. 3: Rhinitis – dann Asthma, Sinusitis und Polypen

CONTENTS IN ENGLISH

MMW-Fortschritte der Medizin Articles in German – Abstracts in German and English Vol. 142 · No. 41 · October 12 2000		
M. SCHATTENKIRCHNER Cardinal Symptom Sacroiliitis. Seronegative Spondylarthropathies are Much More Common than Previously Thought	767	
H. KELLNER, W. KELLNER Diagnosis of Sacroiliitis. Part I: Clinical Presentation and Laboratory Diagnosis	768	
W. KELLNER, H. KELLNER Diagnosis of Sacroiliitis. Part II: Imaging Techniques	773	
E. F. STANGE Ulcerative Colitis. When does Standard Treatment Suffice?	777	
F. X. HIERL, R. LANDGRAF Diabetic Foot Syndrome. Part 5: The Possibilities Offered by Antibiotic Treatment	780	
K. JANSSEN PSA – Guardian of the Prostate. Diagnostic Series. Early Detection of Carcinoma of the Prostate	783	
K. STIASNY, W. H. OERTEL Restless Legs Syndrome. Diagnosis and Treatment	784	



www.clexane.de

 **Aventis**