

INHALT

6/2000

■ Aktuelles

Kongresse: DOC 2000 bietet Innovationen.....	6
Gesundheitswesen:	
Ende des Streits um Glaukomvorsorge in Sicht	6
Kongresse:	
DOG ab 2001 im ICC Berlin.....	7
Initiativen:	
69 Verdachts-Diagnosen durch Glaukom-Informationsservice.....	7

■ Fachbeiträge

Internistische Aspekte der Behandlung der diabetischen Retinopathie.....	
.....E. Zander, W. Kerner, Sabine Herfurth, Beate Bohl, P. Heinke, J. Reindel.....	27
Iris-Protektion bei intraokularen Eingriffen mittels Phakoemulsifikation sowie bei Implantation intraokularer Lins.....	
.....M. Tomalla.....	33
Blinding Trachoma	
.....H. Trojan.....	34
Fahrzeugarmaturen und deren Beleuchtung.....	
.....W. D. Bockelmann.....	50

■ Fortbildung

Anatomie der Tränenwege und Physiologie des Tränenabflusses.....	
.....G. Gross.....	8
Strabologisches Abendessen im Gesundheitszentrum Prien.....	
.....E. Hildebrandt.....	57

■ Interview

Gespräch mit Prof. Dr. C. Eckardt zum Frankfurter Retina Meeting 2000....	
.....Ch. v. d. Eltz.....	60

Produkte/Preise

Marktübersicht Praxiseinrichtungen.....	62
--	----

■ Kontaktlinsen

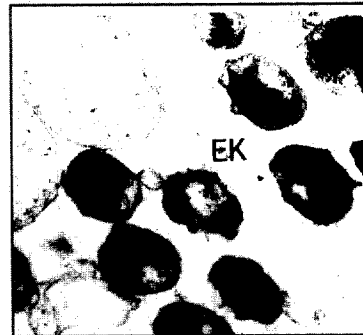
Bandförmige Epithelläsion nach Tragen einer weichen Kontaktlinse	
.....H.W. Roth.....	56

STÄNDIGE RUBRIKEN

Liebe Leser.....	H.W. Roth	4
Industrie-Nachrichten.....		68
Inserentenverzeichnis.....		72
Kleinanzeigen.....		72
Veranstaltungs-Kalender.....		73
Vorschau 7-8/2000.....		74


Tropenophthalmologie

Das Trachom ist eine Keratokonjunktivitis, die durch Chlamydia trachomatis hervorgerufen wird. Man schätzt, dass weltweit etwa 500 Millionen Menschen infiziert sind. Um eine Erblindung zu verhindern, benötigen ca. 150 Millionen Erkrankte dringend einer Behandlung. Hinsichtlich der systemischen Behandlung hat sich Azithromycin durchgesetzt. Einen ausführlichen Beitrag finden Sie ab S. 34.



Kontaktlinsen

Läsionen des oberflächlichen Epithels lassen sich nicht immer unmittelbar an der Spaltlampe erkennen. In einem Fall, in dem eine torisch geformte Linseninnenseite auf die astigmatische Hornhautvorderfläche erhöhten Druck ausübte und eine Epithelläsion hervorrief, half nur eine Einfärbung mit Bengalrosa weiter. Dazu unser Beitrag auf S. 56.



Die geschätzte Kontaktlinsen-Infektionsrate ist höher als die für die Kontaktlinsen-Infektion in Europa. Leitungsberatung unterstützen wollen Sie S. 6.

Titelbild

Das Titelbild zeigt einen Horizontalschnitt durch den Tränennasengang in Azan-Färbung (Beitrag ab S. 8). Foto: Schnaudigl et. al.