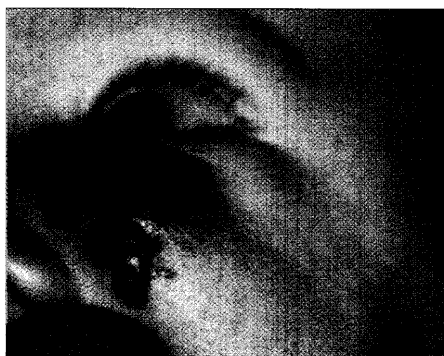



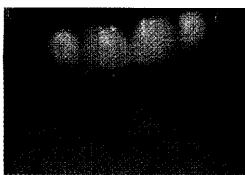
Hämangiome

Blutschwämme sind fast immer harmlos. In den seltenen Fällen jedoch, in denen sie – besonders beim Neugeborenen – proliferieren, muss umgehend eingegriffen werden. Wann Laserbehandlung indiziert ist, steht im Literaturreferat (S. 223) – wie die Therapie allgemein aussehen sollte finden Sie auf Seite

233

Herpes

Eine interessante Therapieoption bei Herpes labialis stellt Dr. M. Bote, Osterwieck, vor: den Hartlaser. Der Kollege ist Zahnarzt und hat mit der Methode gute Erfahrungen gemacht.



237

Spontankeloide

Die zur Verfügung stehenden Therapieoptionen bei Keloiden sind problematisch. Lesen Sie hierzu die Antwort des Multimedia-Expertenrates auf eine Leserfrage.

240

Interview

- 237 — Bei Herpes labialis: Therapieoption Laser
Interview mit Zahnarzt Dr. M. Bote, Osterwieck

Leser fragen Experten

- 240 — Unklare Fingerschwellung
240 — Spontankeloide mit unbekannter Genese

Online

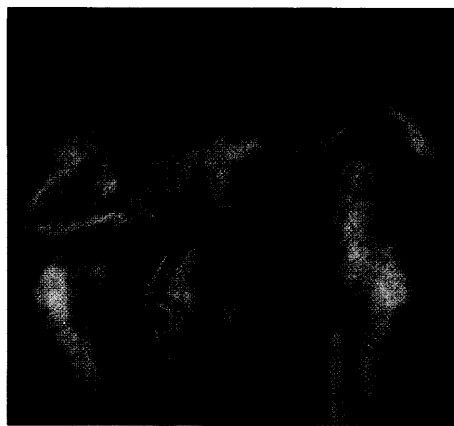
- 241 — Bücher online bestellen

Praxismanagement

- 242 — Aufklärungsgespräch überflüssig, wenn alles im Beipackzettel steht?

Weitere Rubriken

- 209 — Impressum
221 — Hinweise für Autoren
244 — Pharma-News
239 — Termine



Titelbild:

Die Schönheitsideale ändern sich: Es bedarf des Mutes der Redaktion von hautnah dermatologie, um Rubens drei Grazien (1636–38, Colecciones de Pintura, El Prado, Madrid) heute noch auf das Titelbild zu setzen. Mittlerweile ein Fall für die ästhetische Medizin?