

Hartnäckige Bläschen

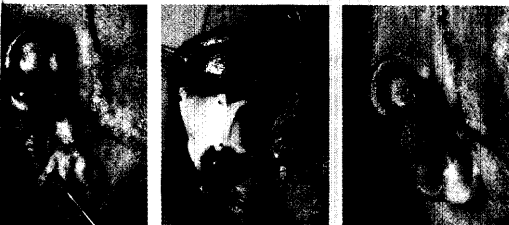
Die Behandlung von Mollusca contagiosa mit Vitamin-A-Säure könnte manchen Kindern die OP ersparen.

252

Notfallserie

Unsere erste Folge aus der Reihe dermatologische Notfallsituationen hat eine schwere Komplikation der ulzerierenden Acne conglobata zum Thema.

254



Ersatzohr aus einem Guss

Die weltweit erste Rekonstruktion eines Ohres mit körpereigenen Knorpelzellen war Anlass für unser Interview.

256

@ Unser Online-Tipp

Eine bundesweite Hautarzt-Suche mit kostenfreier (Basis-)Homepage für alle Dermatologen, dies sind – in Kürze – die wichtigsten Leistungen von hautarzt.de. Der Dienst wird von Hermal gesponsort.

www.hautarzt.de

Kasuistik

- 252 — Mollusca contagiosa: erfolgreiche Therapie mit Vitamin-A-Säure
T. Jansen, Bochum

Fortbildung

- 254 — Neue Serie: Dermatologische Notfallsituationen Akutes Problem – Acne fulminans
U. Reinhold, Homburg/Saar

Interview

- 256 — Ersatzohr aus einem Guss
Interview mit G. B. Stark, Freiburg

Journal Club

- 260 — Bei Langzeit-Therapie mit Minocyclin an LE denken!
Das ABC des subungualen Melanoms
- 262 — Pityriasis rosea: Erfolgreiche Therapie mit Erythromycin
- 263 — Bringen Krossektomie und Sklerotherapie auch langfristig Erfolg?
- 264 — Palmare und digitale Hyperhidrose: Durchbruch durch Botulinumtoxin
- 266 — Eosinophile Fasziitis – ein Fallbericht
Was ist dran am „Apple a day“?
- 268 — Bei Lausbefall muss Chemie drauf
Volltreffer: Gesicht voller Plastiksplitter

Seminar

- 270 — Differenzialdiagnostisches Vorgehen bei kutanen Vaskulitiden
H. Schulz, Bergkamen

So erreichen Sie uns

Verlagsredaktion

Dr. (Univ. Perugia) Ulrich Schneider
Tel.: 089/4372-1407; Fax: -1400
e-Mail: schneider@urban-vogel.de